

# Melanoma

BOLETIM INFORMATIVO DO GBM - ANO V - No. 21 ABRIL MAIO E JUNHO 2003

## Editorial

Nos próximos dias 22 e 23 de agosto, em São Paulo, será realizada a V Conferência Brasileira sobre o Melanoma. O evento irá reunir profissionais do país inteiro para discutir sobre os rumos das pesquisas, novas técnicas de tratamento, cirurgia e diagnóstico do melanoma.

Um evento como esse, além de uma excelente oportunidade para aprendizado e reciclagem, é também um lugar para se estreitar relações, trocar idéias, discutir temas, enfim, tudo aquilo que a correria do dia-a-dia às vezes não nos permite.

Esperamos a participação de todos os nossos leitores, na exposição de seus trabalhos, na troca de experiências, ou mesmo apenas como espectadores, ajudando cada vez mais a difundir o conhecimento na área.

Cyro Festa Neto

## CASO CLÍNICO

### Nevo melanocítico gigante

Tatiana Gabbi, Eugênio Pimentel, Luiz G. M. Castro, Miriam Sotto, Evandro Rivitti.

#### Introdução

O melanoma maligno (MM) é incomum na infância, respondendo por 0,3 a 0,4% dos MMs. Um terço deles surge a partir de nevos melanocíticos congênitos gigantes (NMCG). O risco estimado de transformação de um NMCG em MM varia de 3,8% a 18%. O melanoma subungueal (MS) é raro. Apresentamos uma criança com um caso único de NMCG restrito ao membro superior, que apresentou transformação maligna (TM) na matriz ungueal do dedo afetado.

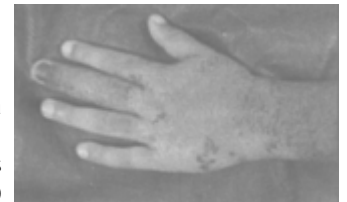


Fig. 1 - Visão dorsal do NMCG. Note o acometimento ungueal, com presença de melanoníquia estriada e aumento do volume do dedo

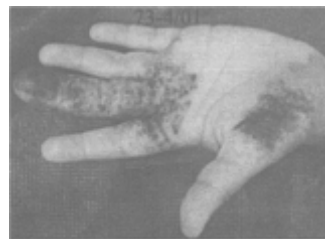

Fig. 2 - Visão volar do NMCG. A área mais escurecida da região tenar foi biopsiada, revelando melanócitos atípicos (vide Fig. 3)

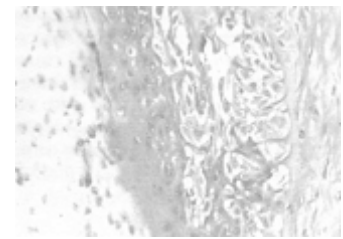


Fig. 3 - MM in situ. Proliferação de melanócitos atípicos no epitélio do leito ungueal com invasão de camadas superficiais do epitélio (H.E. 1000 X).

#### Caso clínico-cirúrgico

Doente feminina, 3 anos, apresentando desde o nascimento placa papulosa, castanho-azulada, de superfície áspera, na metade distal do antebraço e mão esquerdos. Havia aumento de volume do 3º quirodáctilo esquerdo (QDE) e escurecimento e distrofia desta lâmina ungueal (Figs. 1 e 2). Dois pontos no NMCG, localizados na região tenar e dorso da mão, apresentavam características sugestivas de áreas de displasia, sendo por isso biopsiados. O exame anátomo-patológico (AP) de ambos verificou atipia focal de melanócitos. A ressonância magnética (RM) da mão E atribuiu o aumento de volume do 3ºQDE ao espessamento difuso da pele, sem alteração óssea. Tendo em vista o risco de TM (vide discussão) optou-se por amputação do 3ºQDE e ressecção total do nevo. O AP da peça cirúrgica revelou MM in situ na matriz e no leito ungueal (Fig. 3).

#### Discussão

O NMCG é lesão precursora de MM na infância, sendo o risco de TM proporcional ao seu tamanho. A abordagem dos NMCG é controversa, uma vez que não há sequer consenso em sua classificação. No presente caso houve muita dúvida no tocante à melhor conduta a ser tomada. A biópsia em duas áreas do NMCG sugestivas de TM foi importante para se ter uma amostragem da lesão. O encontro de atipia de melanócitos nessas áreas reforçou a necessidade de abordagem cirúrgica de todo o nevo, inclusive da porção localizada no 3ºQDE. A conduta em casos de melanoníquia estriada (ME), não associada a NMCG, costuma ser expectante na infância, por representar, em geral, nevo melanocítico pequeno e, portanto, de baixo potencial de 1M nesta faixa etária. O caso em questão era peculiar, pois a ME se dava pela presença de NMCG no aparelho ungueal, com risco significativo de TM. Após discussão com colegas

do Grupo de Mão da ortopedia – HCFMUSP, optou-se por amputação completa do 3º QDE. Este tipo de intervenção promove maior preservação da função da mão e melhor resultado estético que a amputação apenas da falange distal, nossa proposta inicial. O AP do dedo amputado confirmou a presença de melanoma in situ na matriz e na lâmina ungueal. Este achado não só justificou a conduta, como também reforçou a importância da remoção de todo o NMSG. Paciente hoje com 6 anos de idade, em seguimento clínico, sem sinais de metástases. A boa evolução do caso apresentado está, portanto, intimamente ligada à atuação precoce.

O QUE FAZER



## Pigmentações orais

Luciano Dib

Lesões pigmentadas da mucosa oral são relativamente freqüentes e suas principais origens são: coleção de sangue, depósitos metálicos ou melanina. Quaisquer dessas lesões vão aparentar-se clinicamente como máculas azuladas se forem minimamente profundas, enquanto que as coleções mais superficiais serão vermelhas, pretas ou marrons, respectivamente. As lesões associadas a sangue podem ser hematomas, veias dilatadas, hemangiomas ou telangiectasias. Essas pequenas lesões de origem vascular ou sanguínea são facilmente diferenciadas de autênticas manchas realizando-se a diascopia, pressionando-se o local com uma pequena lâmina de vidro. Em se tratando de lesões vasculares, o conteúdo da lesão refluirá pelos capilares, fazendo com que a lesão desapareça momentaneamente, enquanto que se a lesão for uma real pigmentação tecidual, essa mancha não desaparecerá à pressão. Partículas metálicas são comumente associadas à tatuagem por amálgama. A prata presente nas restaurações pode pigmentar os tecidos, conferindo um aspecto que muitas vezes confunde-se com autênticos nevos ou mesmo melanomas. Uma simples radiografia localizada, com baixa penetração de raios x, pode mostrar a presença de partículas metálicas radiopacas, confirmando o diagnóstico da alteração, que exibe mínimo significado clínico, exceto por eventuais prejuízos estéticos, considerando-se o local da tatuagem. Quando não for possível a identificação de partículas radiopacas em radiografia, pode ser indicada a remoção completa da mácula. As autênticas pigmentações melânicas podem ocorrer como variação da normalidade, origem racial, seqüencial a distúrbios hormonais, inflamatórios e algumas vezes iatrogenicamente. O diagnóstico diferencial das hiperpigmentações melânicas da mucosa oral é bastante diverso e pode ser avaliado no quadro sinóptico apresentado. O conhecimento dos dados clínicos e uma ótima anamnese são fundamentais para o estabelecimento do diagnóstico.

### Melanoma da mucosa oral

Embora raros, os melanomas de mucosa têm como sítio mais comum a mucosa de cabeça e pescoço. Eles podem ser classificados histologicamente em tipos lentiginosos, de invasão superficial ou nodular, embora não hajam diferenças prognósticas entre esses tipos. A apresentação clínica das lesões orais comumente se faz por massas friáveis e pigmentadas, causando algumas vezes dificuldades para engolir. Como a lesão é assintomática nas fases iniciais, o diagnóstico muitas vezes é retardado, sendo realizado somente quando é visível ao paciente ou apresenta dor ou sangramento. Raras vezes ocorre metástase regional antes que a lesão primária seja muito extensa. O diagnóstico diferencial é feito com as melanoses orais, muito comuns em pessoas da raça negra, que se distinguem facilmente pela multifocalidade e simetria das lesões. Em pigmentações solitárias, é indicada biópsia para esclarecer o diagnóstico. Nevo oral é uma lesão rara, mas quando presente é praticamente impossível fazer a distinção clínica, sendo indicada uma biópsia excisional, com pequena margem de segurança. Lesões vasculares, tatuagem por amálgama e Síndrome de Peutz-Jeghers, também compõem o diagnóstico diferencial, mas sendo mais simples a exclusão por semiotécnica clínica.

### Conclusões

## Diagnóstico diferencial das pigmentações da mucosa oral

### Causas Endógenas

#### Desordens endocrinológicas:

- Acantosis nigricans
- Doença de Addison
- Hiperpituitarismo
- Hipertireoidismo

#### Genodermatoses:

- Síndrome de Albright
- Neurofibromatose múltipla
- Síndrome de Peutz-Jeghers

#### Condições hematológicas:

- Talassemia maior
- Trombocitopenia púrpura

#### Lesões melanocíticas:

- Melanoma
- Nevo melanocítico
- Nevo azul
- Melanose oral
- Pigmentação melânica racial (ou fisiológica)

#### Outras causas:

- Língua pilosa negra
- Mononucleose infecciosa
- Gravidez

#### Reações inflamatórias:

- Doenças mucocutâneas
- Pigmentação pós-cirúrgica

#### Deficiências Nutricionais

- Deficiência de ácido fólico e vitamina A
- Pelagra
- Escorbuto

### Causas Exógenas

#### Ingestão de drogas

- Antimicrobianos

#### Terapia antimalárica

#### Arsênico

#### Bismuto

- Agentes quimioterapêuticos

#### Busulfan e Doxorubicin

- Clofaziminas

#### Cetoconazole

#### Metildopa

#### Minociclina

- Contraceptivos orais
- Antidepressivos tricíclicos

#### Exposição a metais pesados

Lesões pigmentadas da mucosa oral podem ter diferentes origens, sendo que a maioria delas apresenta ótimo prognóstico. Entretanto, o possível diagnóstico diferencial com os raros melanomas da mucosa oral, confere a esse grupo de lesões um significado clínico muito importante. O papel do cirurgião-dentista também deve ser destacado, pois na maioria das vezes as lesões são assintomáticas, sua identificação vai depender de exames clínicos acurados e frequentes de toda a mucosa oral.

- Cádmio, Cromo, Cobre, Ouro, Prata e Mercúrio

#### **Traumáticas**

- Tatuagem por amálgama  
- Traumas intraorais

## DEBATES CRÍTICOS



# Quimioterapia e Melanoma

Luciano José Megale Costa e Auro del Giglio

O prognóstico para pacientes diagnosticados com doença localmente avançada, metastática ou com recidivas à distância após tratamento primário permanece muito ruim. Neste cenário, as respostas às modalidades sistêmicas de tratamento, imunoterapia e quimioterapia, são geralmente incompletas e muito raramente propiciam sobrevida prolongada livre de doença. Dentre os agentes quimioterápicos com atividade demonstrada quando utilizados em monoterapia destaca-se o alquilante dacarbazina (DTIC). Outras classes de drogas úteis em monoterapia ou como parte de esquemas poliquimioterápicos são as nitrosuréias (carmustina, lomustina), os análogos de platina (cisplatina, carboplatina), alcalóides da vinca (vincristina, vinblastina) e taxanos (paclitaxel). No contexto de adjuvância nenhum protocolo quimioterápico mostrou aumentar a sobrevida ou significativamente diminuir a taxa de recidivas. Recentemente uma estratégia alternativa compreendendo a perfusão com o agente alquilante melfalan também falhou em demonstrar superioridade sobre a quimioterapia isoladamente, de tal forma que a imunoterapia com interferon mantém-se ainda como única modalidade sistêmica que comprovadamente diminui o risco de recidiva. Já no contexto de doença metastática, o emprego de monoterapia com dacarbazina, carmustina ou lomustina apresenta resposta em 10 a 20% dos pacientes, com duração geralmente inferior a 6 meses. Protocolos utilizando poliquimioterapia têm demonstrado resultados consistentemente superiores em estudos clínicos de fase II. Porém, tem havido dificuldade em demonstrar-se a superioridade da poliquimioterapia sobre a monoterapia em estudos randomizados de fase III. Assim, após resultados animadores com 40% de respostas, sendo 4% completas e sobrevida média de 9 meses, a combinação de cisplatina, vimblastina e dacarbazina (CVD), quando comparada à dacarbazina, não se mostrou significativamente superior, com 19% versus 14% de resposta. Outro protocolo (Darmouth), utilizou cisplatina, dacarbazina, carmustina associado à hormonioterapia com tamoxifeno (CDBT). Após obter 46% de respostas com 11% completas e duração superior a 7 meses em estudo de fase II, tal protocolo não demonstrou superioridade sobre a dacarbazina em estudo comparativo aleatório. De um total de 240 pacientes tratados, 18,5% obtiveram respostas com CDBT e 10,2% com dacarbazina (diferença não significativa). A sobrevida mediana foi de 7 meses para ambos os grupos, com maior toxicidade hematológica e emese no grupo de poliquimioterapia. A suposta atividade de hormonioterapia com tamoxifeno, quando associada à poliquimioterapia, também não se confirmou. Estudo comparativo com o protocolo de Darmouth, com e sem tamoxifeno, não demonstrou vantagem da associação de tamoxifeno em altas doses ao esquema de três drogas.

## Opções de imunoterapia

Na última década, tem sido dado enfoque às diversas opções de imunoterapia no melanoma maligno. Interferon alfa (INF- $\alpha$ ), interleucina 2 (IL-2), linfócitos natural killers estimulados in vitro e linfócitos extraídos do tumor e estimulados com IL-2 têm demonstrado atividade emelhanete à de quimioterapia em estudos de fase II. Mais do que a definição de qual modalidade terapêutica é superior, uma vez que ambas são insatisfatórias, vários estudos têm buscado demonstrar o valor da terapia combinada (quimioimunoterapia). Até o presente momento os resultados são controversos. Em um dos maiores estudos randomizados publicados sobre o emprego de INF- $\alpha$ , 258 pacientes foram tratados com dacarbazina, INF- $\alpha$  e dacarbazina, dacarbazina e tamoxifeno ou INF- $\alpha$ , dacarbazina e tamoxifeno, não foi notada diferença estatisticamente significativa quanto à taxa de resposta, tempo para progressão ou sobrevida entre os grupos, houve maior toxicidade associada ao uso de INF- $\alpha$ . Quanto à associação com IL-2, várias séries mostraram resultados animadores, com 45% a 65% de resposta total. Porém, estudos randomizados de fase III têm apresentado resultados diversos em doses de IL-2 e INF- $\alpha$ , houve resposta em 27% dos pacientes em quimioterapia e em 44% dos pacientes em quimioimunoterapia, com sobrevida mediana de 10,7 e 15,8 meses, porém não houve significância estatística para as diferenças observadas. Mais recentemente, estudo comparando cisplatina, vinblastina e dacarbazina com as mesmas drogas associadas a interferon subcutâneo e interleucina por infusão endovenosa continua mostrou aumento significativo na taxa de resposta no grupo de quimioimunoterapia, 48% versus 25%, com maior tempo para progressão, mas com maior toxicidade associada. Uma metanálise de 20 estudos clínicos com um total de 3273 pacientes comparando dacarbazina com poliquimioterapia com ou sem imunoterapia mostrou uma superioridade da associação de dacarbazina e imunoterapia, com aumento de 53% na proporção de respostas, porém sem efeito na sobrevida global. Em síntese, o tratamento sistêmico do melanoma maligno permanece muito pouco definido. Em um cenário com diversas opções quimioterápicas, hormonioterápicas e imunoterápicas com demonstrada atividade, prolongar a sobrevida permanece um grande desafio. Atualmente espera-se que o aprimoramento dos protocolos combinados, com melhor eficácia e menor toxicidade, aliado à incorporação de novas drogas e novas tecnologias de manipulação imunológica possam, em médio prazo, transformar o tratamento sistêmico da doença.



## Nevo melanocítico recorrente

Mírian N. Sotto

O nevo melanocítico recorrente pode se constituir um problema no diagnóstico clínico e histopatológico na diferenciação com o melanoma com regressão ou melanoma recorrente. O nevo recorrente manifesta-se como repigmentação irregular de cicatriz sobre local de excisão incompleta de lesão melanocítica ou por trauma que retira parte da lesão pigmentada. O nevo recorrente pode ser devido à recorrência de nevo melanocítico, composto na maioria dos casos de nevo intradérmico (32%), nevo melanocítico junctional (5%) e nevo displástico (menos de 10%). A repopulação da epiderme por melanócitos ocorre a partir de células névicas presentes nos anexos cutâneos ou da derme perivasculare. O exame microscópico ao menor aumento demonstra proliferação melanocítica intraepidérmica sobre cicatriz (fig. 1) e na periferia da área de fibrose pode-se, geralmente, encontrar remanescentes do nevo pregresso, que no exemplo é representado por agrupamento células névicas na derme (fig. 2). A proliferação melanocítica intraepidérmica exibe limites laterais mais ou menos precisos e é mais acentuada que na lesão pregressa, anteriormente retirada. As células melanocíticas proliferadas exibem atipia discreta a moderada, têm núcleos grandes, citoplasma amplo e intensamente pigmentado. Dispõem-se isoladamente ao longo da camada basal da epiderme e por vezes formam pequenos agrupamentos. Pode haver disseminação focal e ascensão para as camadas parabasal e espinhosa da epiderme. A epiderme é retificada e intensamente pigmentada; a proliferação melanocítica, entretanto, é bem circunscrita. A derme adjacente mostra deposição de fibras colágenas espessas e hialinizadas, paralelas à epiderme. Na base ou nas laterais desta área podem ser encontrados agrupamentos de células névicas remanescentes do nevo parcialmente excisado. A diagnose diferencial faz-se com o melanoma maligno com regressão e o melanoma recorrente. O padrão de fibrose da regressão do melanoma é delicado, fibrilar e edematoso com linfócitos de permeio e vasos proliferados perpendiculares à epiderme. Esta é igualmente aplanada, mas não exibe proliferação melanocítica. O componente melanocítico remanescente, quando presente, exibe atipias celulares intensas próprias do melanoma. No nevo recorrente, o componente melanocítico não exibe atipias. O melanoma que recorre, por outro lado, o faz com as mesmas atipias que caracterizam o melanoma maligno, a saber, atipia citológica acentuada, inversão da relação núcleo/citoplasma, nucléolos proeminentes, presença de mitoses atípicas e necrose celular frequentes.

Para o melhor diagnóstico do nevo recorrente deve-se informar o patologista da história de retirada de lesão melanocítica pregressa na mesma área e evitar biopsias incisionais parciais e superficiais que não propiciam avaliação dos aspectos cicatriciais e da presença de elementos névicos remanescentes, cujo reconhecimento é importante para firmar a diagnose de nevo recorrente e o diferenciar do melanoma com regressão e recorrente.

## Atualização

Chegou a hora de estudar genética para risco de melanoma?

Diversos testes de genética têm sido descritos para câncer. A predisposição para melanoma através da identificação de um gene que decodifica uma proteína denominada p16 é a mais conhecida. Esta proteína regula o ciclo celular inibindo a fosforilação de proteínas de retinoblastoma. Quando a p16 inibe a fosforilação, ocorre interrupção do ciclo celular. Entretanto, quando a função da p16 é comprometida, as células seguem continuamente em ciclo celular, com maior risco de transformação em câncer. Entretanto, apenas 10% dos pacientes portadores de melanoma apresentam história familiar podendo ser classificados como propensos a melanoma. Os restantes 90% portadores de melanoma apresentam pequena probabilidade de serem portadores de mutações p16. Assim, nem todo paciente portador de melanoma deve ser testado para mutações p16. Os dermatologistas devem estar preparados para oferecer aconselhamento no consultório ou encaminhar pacientes para aconselhamento genético. LEACHMAN, S.A. Is it time for genetic testing for melanoma risk? AAD Annual Meeting, 2003 (Mar).



Fig. 1 - Nevo recorrente: epiderme retificada com proliferação melanocítica sobre cicatriz.

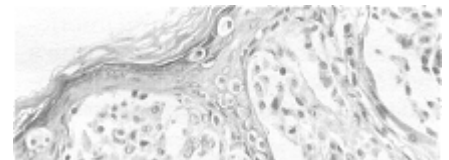


Fig. 2 - Nevo recorrente: agrupamentos de células névicas sem atipias na periferia de fibrose cicatricial dérmica.

**EXPEDIENTE**

**Publicação trimestral do  
Grupo Brasileiro Multidisciplinar  
e Multicêntrico para Estudo  
de Melanoma – GBM**

e-mail: [gbm@saudetotal.com](mailto:gbm@saudetotal.com)  
[www.gbm.org.br](http://www.gbm.org.br)

**Jornalista Responsável:**  
Maria Lúcia Mota. Mtb: 15.992

**Editor chefe:**  
**Dr. Cyro Festa Neto**

**Colaboração especial:**  
Dra. Mirian N. Sotto, Dr. Luiz G. M. Castro,  
Dr. Luciano Dib, Dr. Auro Del Giglio

**Coordenação editorial:**  
Informedical Editora e Publicações

**Tiragem:** 10.000 exemplares

---